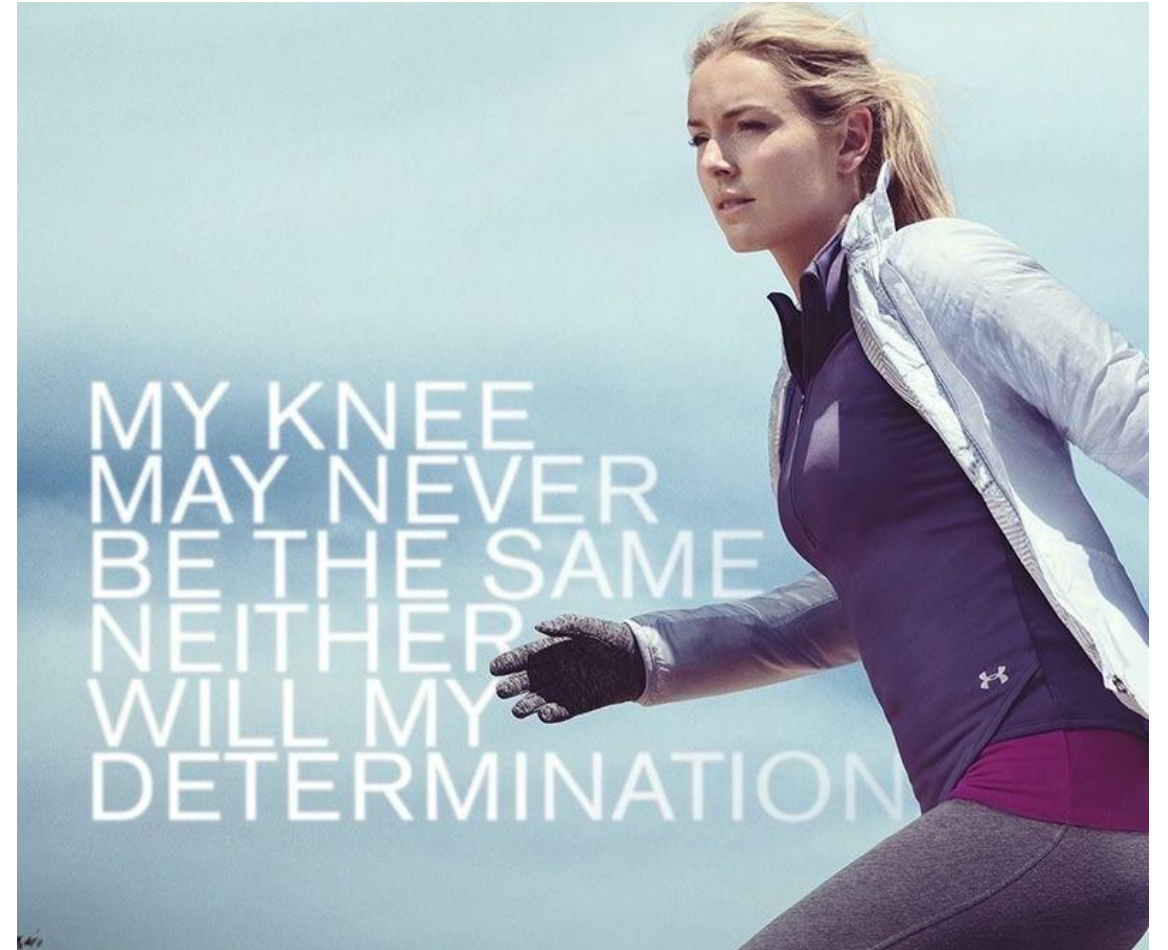

Krijg de knie onder de knie

Lindsey Vonn



Wie ben ik?



Praktijkhoudend huisarts in Franeker, Frl

Kaderhuisarts Bewegingsapparaat



Disclosures

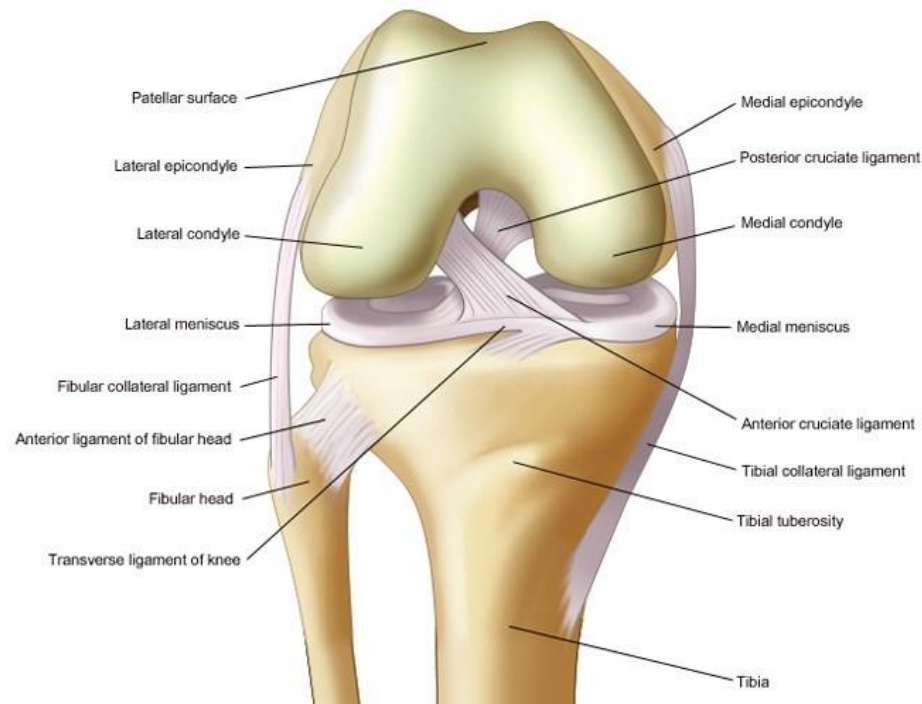
Voor bijeenkomst mogelijk relevante relaties	Zie hieronder
<ul style="list-style-type: none">• Sponsoring of onderzoeksgeld• Honorarium of andere (financiële) vergoeding• Aandeelhouder• Andere relatie (hospitality, adviesraad, etc)	Geen sponsoring of aandelen

Praktische informatie

- Onderwijs over het kniegewricht en de bijhorende aandoeningen adhv NHG-standaard traumatische en niet-traumatische knieklachten
- Oefenen of demonstratie van onderzoek van het kniegewricht

leerdoelen

KNEE JOINT
in a 90° flexion position



- Differentieren tussen de 2 NHG standaarden
- anatomie
- Gedegen lichamelijk onderzoek

NHG standaarden

- M107 Niet traumatische knieklachten (2016)
- M66 Traumatische knieproblemen (2010)

Niet-traumatische knieklachten

- *Knieartrose*: leeftijd > 45 jaar, aan activiteiten gerelateerde kniepijn en **geen** of kortdurende (< 30 minuten) ochtendstijfheid.
- *Patellofemorale pijnsyndroom*: pijn op, achter of rond de patella zonder aanwijzingen voor andere aandoeningen.
- *Bursitis prepatellaris*: fluctuerende, prepatellair gelokaliseerde zwelling, al dan niet rood of pijnlijk.

Niet-traumatische knieklachten

- *Iliotibiale bandsyndroom*: pijn ter hoogte van de laterale femurcondyl tijdens of na het sporten.
- *Jumper's knee*: pijn ter hoogte van de patellapees, vooral na belasting zoals springen. Drukpijn op de onder- of bovenrand van de patella of tuberositas tibiae.
- *Ziekte van Osgood-Schlatter*: pijn tijdens of na sporten, (druk)pijnlijke zwelling ter hoogte van tuberositas tibiae, veelal unilateraal.

Traumatische knieproblemen

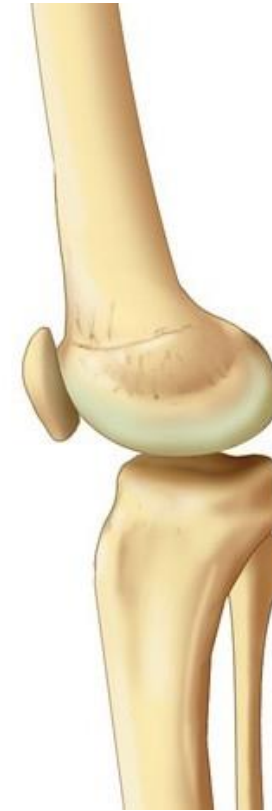- *Fractuur*
- *Kruisbandletsel, meniscusletsel of collateralebandletsel*: ballottement, (zelf gerapporteerde) kniezwelling of haemarthros kunnen op dergelijke letsels wijzen, vooral bij een leeftijd > 40 jaar of (rotatie)trauma tijdens belasting van het been. Denk aan:
 - *kruisbandletsel*: bij het gevoel door knie te zakken, knappend gevoel tijdens het trauma, (zelfgerapporteerde) kniezwelling;
 - *meniscusletsel*: bij slotstand van de knie;
 - *medialecollateralebandletsel*: bij pijn en laxiteit bij de valgustest.
- *Contusie of distorsie*:
 - geen of gering ballottement of (zelfgerapporteerde) zwelling;
 - geen of geringe beperking passieve beweeglijkheid;
 - volledige belastbaarheid van het been.
- *Patellaluxatie*: patella naar lateraal verplaatst (geweest), ballottement.

anatomie

- Skelet

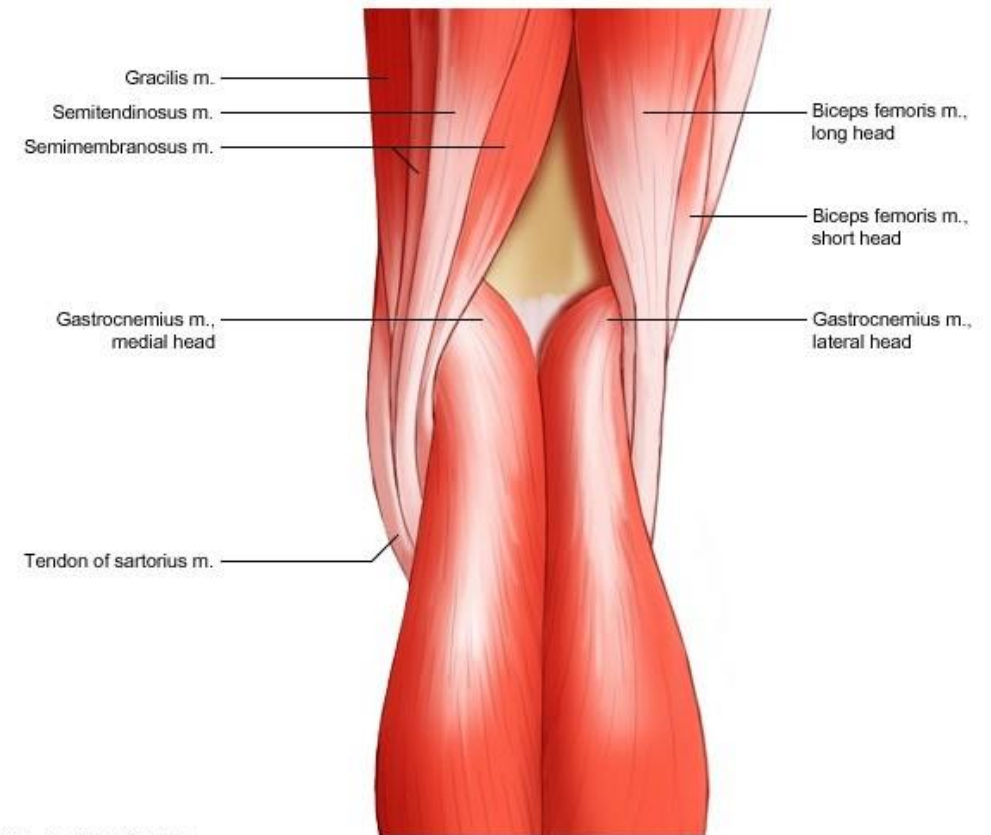


A faulty part from an independent supplier leads to the creation of a multibillion-dollar sports medicine profession.



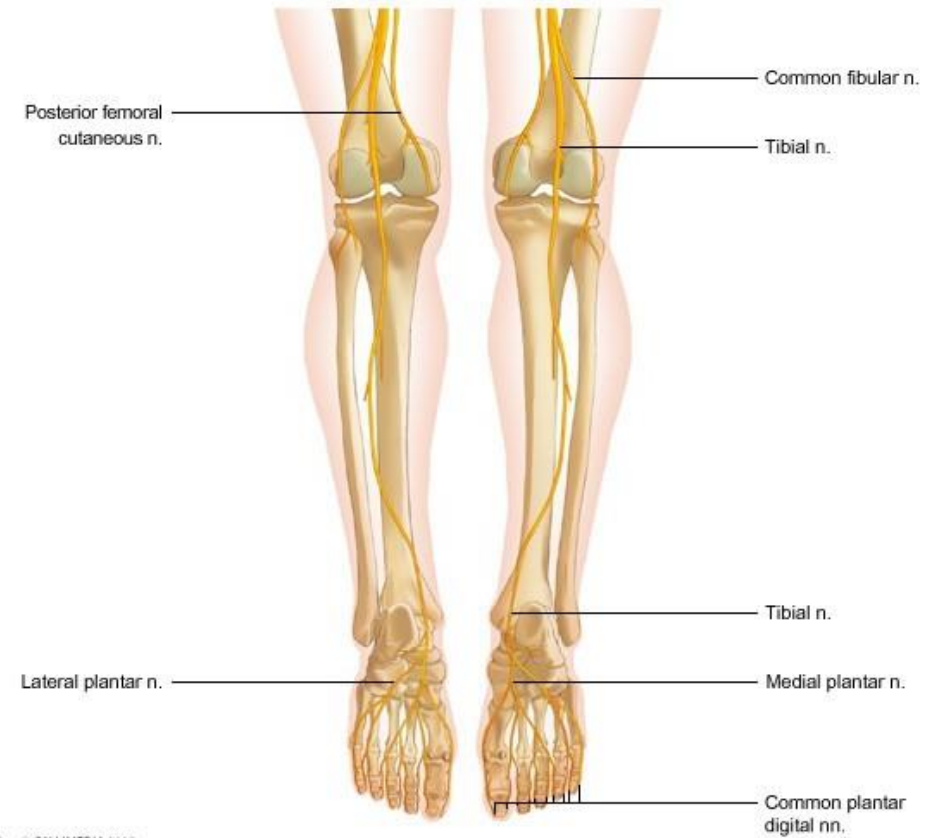
anatomie

- Skelet
- Musculatuur



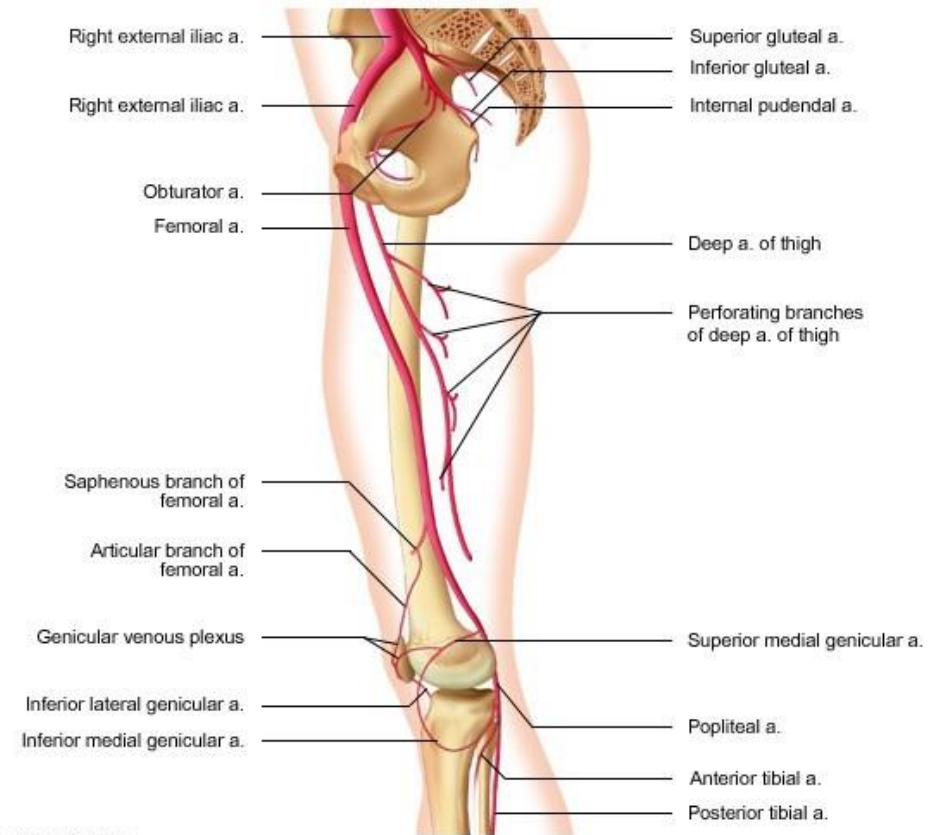
anatomie

- Skelet
- Musculatuur
- Zenuwen en innervatie



anatomie

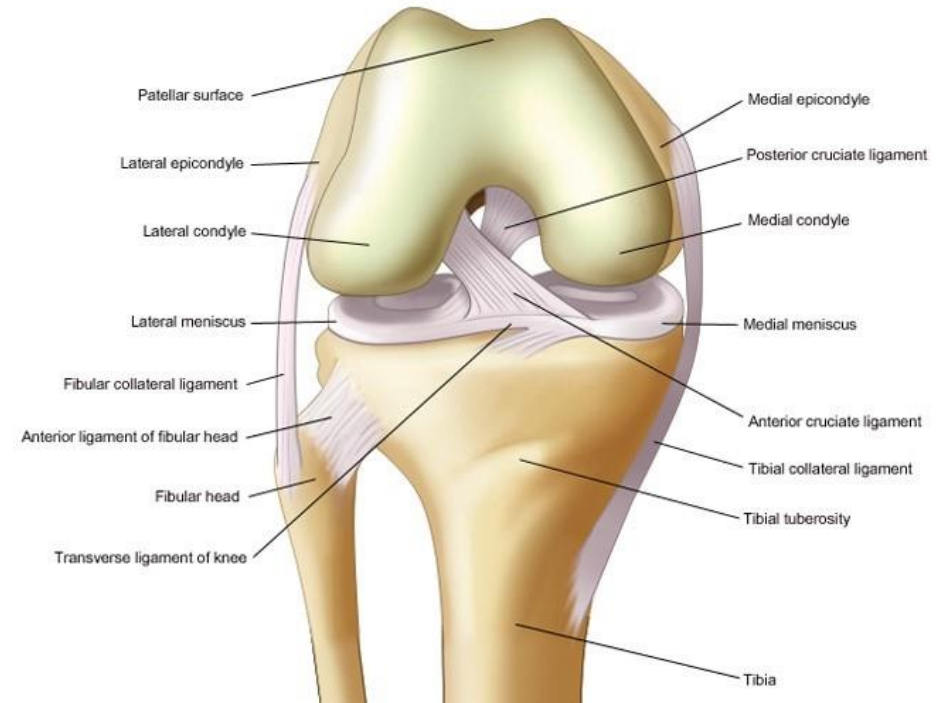
- Skelet
- Musculatuur
- Zenuwen en innervatie
- Bloedvaten



anatomie intra-articulair

- Drie gewrichten
- Collaterale banden
- Kruisbanden
- Menisci

KNEE JOINT
in a 90° flexion position



anamnese

niet traumatisch

- pijn: lokalisatie, duur en beloop
- zwelling
- slotverschijnselen
- ochtendstijfheid en startpijn;
- relatie met activiteiten
 - verergering
 - vermindering
 - werkzaamheden
- voorgeschiedenis
- zelfzorg (medicatie, rust, tape of brace)

traumatisch

- tijdstip en aard van het trauma
- bijkomende verschijnselen (knappend gevoel in knie);
- belastbaarheid na trauma: beloop, staan, lopen);
- pijn: lokalisatie, beloop
- zwelling (tijd van ontstaan)
- slotverschijnselen
- onzeker of instabiel gevoel
- verplaatsing van de knieschijf tijdens het trauma;
- voorgeschiedenis
- beperkingen in het dagelijks functioneren, werk en sport

Ottawa knie regels

- leeftijd > 55jr
- drukpijn op fibulakopje.
- geïsoleerde drukpijn op de patella.
- onvermogen om de knie tot 90 graden te buigen.
- onvermogen om 4 stappen te doen direct na trauma **én** tijdens consult

oefenen

- wees voorzichtig
- vraag feedback
- geef feedback
- ergonomie
- handvatting

inspectie staand standaard

- traumatisch
 - belastbaarheid
 - stand been/patella
 - zwelling
- niet traumatisch
 - standsafwijkingen, asymmetrie
 - atrofie van de m. quadriceps
 - zwelling: lokaal/diffuus, ventraal/dorsaal
 - verbreding van het gewricht

inspectie staand

- belastbaarheid
- roodheid
- stand
 - Q-hoek
 - patella
 - houding
- zwelling
- atrofie
- verbreding gewricht
- patella luxatie
- patello femoraal syndroom
- knieartrose

oppervlakte anatomie staand

- trochantercomplex
 - quadriceps
 - patella
 - patellapees
 - knieploo
- tekenen
 - patella
 - femurcondylen
 - gewrichtsspleet
 - fibulakop

onderzoek liggend

- traumatisch
 - ballottement van de patella
 - drukpijn mediale of laterale collaterale band
 - asdrukpijn
 - beperking actieve en passieve flexie en extensie (slotstand)
 - pijn of instabiliteit bij valgiseren van de licht gebogen knie
- niet traumatisch
 - roodheid en warmte
 - drukpijn
 - gewrichtsspleet
 - patella
 - tuberositas tibiae
 - zwelling knieholte;
 - ballottement van de patella;
 - crepitaties bij bewegingsonderzoek;
 - actieve en passieve flexie en extensie: beperking, pijn
 - rotaties heup

oefenen palpatie liggend

- Femurcondylen
- Patella
- Gewrichtsspleet
- Tuberositas tibiae
- Hydrops
 - Ballottement
- Menisci
- Bursae
- Patella luxatie
- Bursitis prepatellaris
- Ilio tibiaal band syndroom
- Jumper's knee
- Osgood Schlatter

bewegingsonderzoek

- Aandachtspunten
- Mobiliteit
- Stabiliteit
- Meniscustesten

bewegingsonderzoek

- Aandachtspunten
 - Bi-articulaire musculatuur
 - Bewegingen menisci
 - Spanning op VKB
- Mobiliteit
- Stabiliteit
- Meniscustesten

bewegingsonderzoek

- Aandachtspunten
- Mobiliteit
 - Hyperextensie
 - Flexie
 - Rotatie
- Stabiliteit
- Meniscustesten
- range of motion (ROM)
- klachtprovocatie
- eindgevoel

bewegingsonderzoek

- Aandachtspunten
- Mobiliteit
- Stabiliteit
 - valgus
 - varus
 - schuiflade
 - Lachman
- Meniscustesten
- Kruisbandletsel
- Collaterale band letsel

bewegingsonderzoek

- Aandachtspunten
- Mobiliteit
- Stabiliteit
- Meniscustesten
 - Bohler
 - McMurray/Ege
 - Apley
 - Thessaly
 - Joint line tenderness
- slotklachten
- meniscusscheur

aanvullende testen

- weerstandstesten
- neurologische testen

behandeling na trauma

expectatief

- contusie
- distorsie
- gereponeerde patellaluxatie

watchful waiting

- meniscusletsel
- kruisbandletsel
- collaterale band letsel

verwijzen

- aanhoudende klachten bij meniscus/kruisbandletsel
 - instabiliteit
 - pijn
 - bewegingsbeperking
 - ballottement
- recidiverende patella luxatie

behandeling niet traumatisch

algemeen

- uitleg
- relatieve rust
 - sporten minderen
 - alternatieve bewegingen
- pijncontingent belasten
 - minderen bij pijn tijdens en na belasting
 - opvoeren bij klachtenvermindering na 1-2 maanden
- bij *bursitis prepatellaris* met pijn en roodheid
 - belasting vermijden
 - kniebeschermers
- bij *Osgood-Schlatter*
 - uitleg

knieartrose

- uitleg
- bewegen
 - regelmatig
 - matig intensief
- belasting verminderen
 - eventueel gewichtsreductie
 - hulpmiddelen: wandelstok, rollator
- medicatie
 - pijnstilling
 - kenacort
- verwijzing
 - slotklachten: debridement
 - blijvende klachten: TKP

Heb je de knie onder de knie?

- leerpunten
- wat wil je nog leren?

